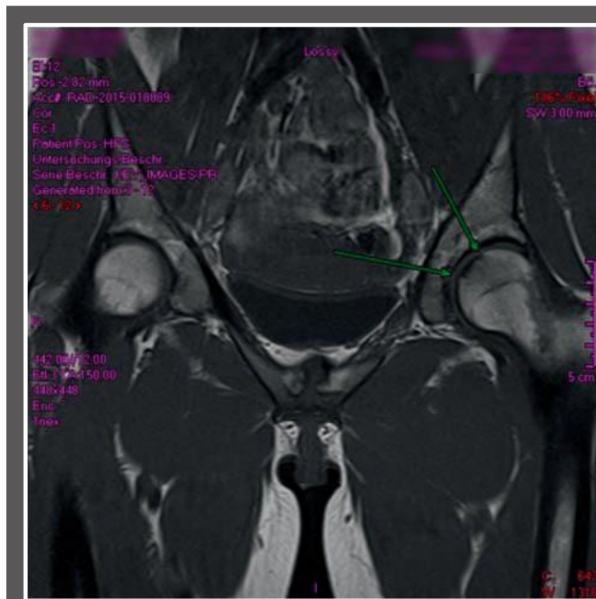


Nécrose de la tête fémorale

Dr. Toussaint, praticien orthopédiste et médecin du sport
Leipzig, Allemagne

- **Diagnostic** : douleurs de stress et douleurs après l'exercice de la hanche gauche, IR>AR handicapante, faible rotation, IR douleurs de rotation
- Aucun blessure récente (échec répétitif/surcharge)
- Physiothérapie KG/ charge partielle à 2UAS
- Thérapie fonctionnelle avec structure de charge continue (Kino thérapeutique)
- Traitement de 9 séances **MBST**[®] Ostéoporose (du 18 au 28 Aout 2015)
- Physiothérapie avancée ambulatoire à partir du 5 octobre 2015
- Test de stress encore en cours, la capacité compétitive encore en suspens

IRM du 14 août 2015



IRM du 21 septembre 2015

